Herrn Geheimen Medicinalrath
Professor Dr. Kaltenbach
hochachtungsvoll

Ueberreicht vom Verfasser.

Das traubige Sarcom der Cervix uteri.

(Aus der Königl. Universitäts-Frauenklinik zu Breslau.)

Von Dr. J. Pfannenstiel, Privatdocent.

(Hierzu Taf. V.)

Das traubige Sarcom der Cervix uteri.

(Aus der Königl. Universitäts-Frauenklinik zu Breslau.)

Von Dr. J. Pfannenstiel, Privatdocent.

(Hierzu Taf. V.)

Das traubige Sarcom ist eine Neubildung, welche meines Wissens bisher nur an der Cervix uteri und an der kindlichen Vagina beobachtet worden ist. Das Beiwort „traubig“ verdient diese Geschwulst wegen ihrer weintraubenähnlichen äusseren Gestalt. Unter den an und für sich nicht häufigen Uterussarcomen kommt es verhältnissmässig nur sehr selten vor. Die erste Beschreibung eines einschlägigen Falles rührt von O. Weber[1] her und ist aus dem Jahre 1867, einen weiteren Fall erzählt Kunert[2] (1874) aus der Breslauer Frauenklinik. Eben daselbst beobachtete Spiegelberg[3 u. 4] 1879 und 1880 noch 2 ähnliche Fälle. In wichtiger Würdigung der anatomischen Eigenheit gab er der Geschwulst den Namen „Sarcoma colli uteri hydropicum papillare“. Den ausführlichen und mustergültigen Beschreibungen Spiegelberg's folgten dann im Laufe der letzten 10 Jahre nach einander die Veröffentlichungen ähnlicher Fälle seitens Rein[5], Thomas[6], Winkler[7], Kunitz[8], Pernice[9], Mundé[10] und Kleinschmidt[11]. Dazu käme dann noch eine weitere Beobachtung von Schröder[12], welche er in seinem Lehrbuche erwähnt, ohne sie näher zu beschreiben*). Soweit mir die Literatur zu Gebote stand, ist damit die bisherige Casuistik dieser eigenthümlichen Neubildung erschöpft**).

*) Schröder erwähnt in seinem „Handbuch der Krankheiten der weiblichen Geschlechtsorgane“, 9. Auflage, 1889, dass er 2 papilläre hydropische Cervixsarcome beobachtet habe. Der eine derselben ist der von Kunitz[8] (s. oben) ausführlich beschriebene.

**) Es sind in der Literatur allerdings noch andere papilläre oder polypöse Sarcome des Cervix erwähnt, so das von Thiede[13] beschriebene Fi-

Ich selbst bin nun in der glücklichen Lage, eine weiter besonders lehrreiche Beobachtung aus der Breslauer Frauenkl nik mittheilen zu können, und fühle mich zu dieser Mitthei lung veranlasst nicht allein der Seltenheit des Falles wege sondern vor Allem, weil ich aus dem Studium aller bisherige Veröffentlichungen, sowie meines eigenen Falles die Ueberzeu gung gewonnen habe, dass es sich hier um eine anatomisc ebenso interessante wie vor allem klinisch wichtige Geschwul handelt. Es hat sich nehmlich herausgestellt, dass unter sämm lichen von der Neubildung befallenen Kranken keine einzi durch die zahlreichen operativen Eingriffe, welche vorgenomm wurden, geheilt worden ist, und ich glaube diesen traurig Ausgang zum grossen Theile dem Umstande zuschreiben müssen, dass das traubige Uterussarcom besonders in den erst Stadien seiner Entwicklung noch zu wenig bekannt ist und da die Malignität dieser Neubildung in der Regel erst zu einer Z erkannt wurde, in welcher die Geschwulst bereits so weit v geschritten war, dass eine Radicaloperation unmöglich gew den war.

Ich habe es daher für eine dankenswerthe Aufgabe erach ein möglichst getreues anatomisch-klinisches Bild dieser in That wohlcharakterisirten fast typisch verlaufenden Krankh zu entwerfen, und ich hoffe damit zur Verbesserung der bis je so traurigen Prognose derselben beitragen zu können.

Für die gütige Ueberlassung des Materials sage ich mein hochverehrten Chef, Herrn Geheimen Medicinalrath Prof. Fritsch auch an dieser Stelle meinen besten Dank.

Die Krankengeschichte meines eigenen Falles ist folgend

Frau E. E. (J.-No. 320, Jahrg. 1889/90) kam zum ersten Male am 1. Aug 1888 in die gynäkologische Poliklinik der Breslauer Frauenklinik. Sie damals 53 Jahre alt und gab an, früher nie unterleibsleidend gewesen sein. Die Menstruation, welche stets regelmässig gewesen war, hatte sie reits 5 Jahre vorher ohne besondere Beschwerden verloren. Seit 1872

broma papillare cartilaginescens und das von Winckel[14] untersu Adenomyxosarcoma cervicis, jedoch unterscheiden sich alle diese obachtungen sowohl in ihrer äusseren Form als in ihrer inneren sammensetzung so wesentlich von dem traubigen Sarcom, dass ich selben hier unberücksichtigt lasse.

eirathet, hatte sie 2 mal lebende Kinder geboren und 2 mal abortirt, zuletzt or 10 Jahren.

Im Mai 1888 bemerkte Patientin Blutflecke in der Wäsche. Seitdem estand ein bald wässerig-schleimiger, bald blutiger Ausfluss, welcher allnählich einen üblen Geruch annahm. In der letzten Zeit trat zuweilen beim tuhlgang oder sonstigen mit Bauchpresse verbundenen Manipulationen eine leine Geschwulst zur Vulva heraus, was die Kranke veranlasste im August 888 die Klinik aufzusuchen. Auch stellten sich Kreuzschmerzen und ein nbestimmtes Ziehen im Leibe ein. Dabei fühlte sich Patientin sonst ganz esund und kräftig.

Bei der Untersuchung findet sich in der Scheide ein langgestielter Poyp, welcher in der Rückenlage bis zur Vulva herabreicht, oben bleistiftdick st und nach unten keulenartig anschwillt. Derselbe ist von ziemlich gleichnässiger glatter Oberfläche und fühlt sich sehr weich, lappig an. Er hängt us dem Muttermund heraus und inserirt an der vorderen Wand des Cervicalanals dicht oberhalb des Orificium externum. Die Portio ist eben so wie ie gesammte Scheide glatt und ohne Besonderheiten. Auch der Uteruskörper ist von normaler Grösse und Gestalt, leicht antevertirt, beweglich. ie Adnexa beiderseits normal.

Da der Polyp zwar sehr weich und ungewöhnlich lang, aber doch einem utartigen Schleimpolypen durchaus ähnlich ist, so wird er von dem Assitenten der Poliklinik ohne Bedenken sofort entfernt, d. h. an der Basis it einem Seidenfaden umschnürt und mit der Scheere abgetragen. Eine ikroskopische Untersuchung desselben erschien überflüssig und unterblieb aher.

Patientin fühlte sich nun einige Wochen ganz wohl. Allmählich stellten ch jedoch wieder dieselben Beschwerden wie früher ein, und sah sich r Hausarzt veranlasst, die Kranke dreimal „innerlich mit Chlorzink zu tzen".

Im April 1890 sucht Patientin zum 2. Male die hiesige Klinik auf, ieder mit den alten Beschwerden. Der Ausfluss ist jetzt blutig-jauchig. er Kräftezustand gut. Die Untersuchung ergiebt nunmehr Folgendes:

In der Vagina liegt eine weiche lappige Masse von Pflaumengrösse, elche leicht zerdrückbar ist und von der Portio vaginalis uteri ausgeht. ie Vagina ist überall frei, auch die äussere Fläche der Portio glatt. Portio lbst leicht verdickt. Die polypöse Masse inserirt breit in der vorderen Vand des Cervicalkanals dicht über dem äusseren Muttermunde. Sie lässt ch in einzelne kleine Läppchen differenziren, welche im Speculum grauasig, zum Theil auch blutig durchtränkt oder missfarbig aussehen, im brigen rundlich oder eiförmig, erbsen- bis kirschkerngross, meist kurzgeielt sind und eine glatte Oberfläche aufweisen.

Auch diesmal wird die Neubildung von dem Assistenten der gynäkoloischen Poliklinik für gutartig gehalten, für eine etwas reichliche Wucheung der Cervicalschleimhaut. Sie wird deshalb mit dem scharfen Löffel

entfernt und die zurückbleibende Wundfläche, um jeden Rückfall zu ver hüten, gründlich mit dem Paquelin-Brenner verschorft.

Danach fühlte sich Patientin mehrere Monate ganz wohl. Allmählich stellten sich wiederum die alten Beschwerden ein und so trat die Krank am 17. October 1890 zum dritten Male in die Klinik ein. Diesmal klagt sie auch über Abmagerung, Mattigkeit und Appetitmangel, auch hatte si ein etwas kachektisches Aussehen. Aus der Vagina sickert eine übelrie chende bräunliche Masse. Die Untersuchung ergiebt, dass die Scheide mi einer traubenmolenähnlichen lappigen leicht zerquetschlichen Masse locke aber vollkommen ausgefüllt ist. Dieselbe steht mit der Portio, welche ausse wiederum sich noch glatt anfühlt, aber sehr kurz ist, in Zusammenhan (Fig. 1 Taf. V.). Nunmehr war die Malignität der Neubildung ausser alle Zweifel. Auch ein gründliches Ausbrennen der Cervicalschleimhaut hatt das Recidiv nicht zu verhüten vermocht. Stücke der Geschwulstmasse, welch mir zur Untersuchung übergeben wurden, ergaben nun auch die sarcomatös Natur der Neubildung und es wurde deshalb schon am nächsten Tage vo Herrn Geheimrath Fritsch die Totalexstirpation des Uterus ausgeführ Vorher wurde die Geschwulstmasse mit dem scharfen Löffel abgetragen. D Exstirpation des Uterus war typisch und nicht schwierig. Die Heilung e folgte glatt und fieberlos, so dass Patientin am 17. Tage nach der Operatio die Klinik verlassen konnte.

Wir hatten alle die Hoffnung, dass die Neubildung nicht wiederkehre würde, da die Schnittführung überall im gesunden Gewebe zu liegen schie Allein sowohl der weitere Verlauf, als auch die genauere Untersuchung d herausgeschnittenen Uterus überzeugten uns leider von dem Gegentheil. Mit März 1891 stellte sich die Kranke wieder vor. Sie hatte 3 Monate gebrauch ehe sie sich wieder recht kräftig fühlte. In dieser Zeit hatte sie we Schmerzen noch Ausfluss oder andere Beschwerden verspürt. Seit 14 Tag besteht wieder blutiger Abgang. In der Vagina finden sich 5 oder 6 kl nere oder grössere gestielte weiche Körper von der oben mehrfach gesch derten weinbeerenartigen Beschaffenheit, welche leicht von der Unterla ablösbar sind und von der linken Hälfte der straffen queren Narbe im Sch dengewölbe ausgehen. Oberhalb der Narbe lassen sich nur die Stümpfe d Ligamenta lata als seitliche Wülste, sonst nichts Abnormes fühlen. I kleinen Geschwülste werden mit dem scharfen Löffel abgetragen und d Wundfläche mit dem Paquelin verschorft.

Danach wiederum zunächst scheinbare Genesung, vollkommenes Wo befinden. Nach einigen Monaten Recidiv unter den alten Beschwerden. A 28. September 1891: Kachektisches Aussehen. In der Scheide ein wallnu grosses Conglomerat von traubigen Auswüchsen von der mehrfach beschr benen Beschaffenheit, breit inserirend an der hinteren oberen Partie d Scheide. Scheidewand infiltrirt. Im Becken keine Metastase. Abtragu der Massen und Ausglühung der Wundfläche. Entlassung nach einigen Tag in die Heimath. Laut brieflicher Nachricht vom 4. Februar 1892 ist F noch am Leben, doch ist das Leiden wiedergekehrt.

Die Ergebnisse der anatomischen und histologischen Untersuchungen der Geschwulst und des herausgeschnittenen Uterus.

Was zunächst die Geschwulstmasse anlangt, so unterscheiden sich die vor und nach der Totalexstirpation des Uterus entnommenen Stücke nur in so unwesentlichen Punkten von einander, dass die Beschreibung der Neubildung in zusammenfassender Weise erfolgen kann. Die Untersuchungen wurden sowohl an frischen wie an gehärteten Präparaten vorgenommen. Die Härtung wurde zum Theil durch Alkohol, zum Theil Müller'sche Flüssigkeit bewirkt.

Sowohl makroskopisch wie mikroskopisch müssen wir an der Geschwulst unterscheiden:

1) die weinbeerenartigen weichen grauglasigen Auswüchse, welche der vorgeschrittenen Neubildung das traubige Ansehen verleihen,

2) die etwas grösseren breitbasig aufsitzenden polypösen Massen, welche dem Stamme der Geschwulst am meisten genähert sind und

3) den Stiel und Grundstock der Neubildung.

ad 1) Die kleinen Geschwulstbeeren sind entweder gelblich oder bräunlich bis blauschwarz, je nachdem sie von hämorrhagischen Heerden durchsetzt sind oder nicht. Beim Anschneiden derselben entleert sich etwas helle klare gelbe Flüssigkeit, worauf die Geschwulstbeere sich etwas verkleinert.

Mikroskopisch sieht das Gewebe der Beere einem ödematösen jungen Bindegewebe, stellenweise auch einem ächten Schleimgewebe ausserordentlich ähnlich (s. Fig. 2 auf Tafel V). Die Zellen dieses Gewebes sind vorwiegend rund, seltener oval, spindelig oder mehrzipfelig, im Durchschnitt nur wenig grösser als farblose Blutkörperchen. Sie enthalten einen grossen Kern. Während der Zellleib in gefärbten Schnitten nur sehr schwach tingirt erscheint, hat der Kern viel Farbstoff in sich aufgenommen, so dass von Kernkörperchen wenig oder gar nichts zu sehen ist. An einer grösseren Anzahl von Zellen finden sich statt des Kernes unregelmässige Kerntheilungsfiguren. Vereinzelt sieht man in der Peripherie der Polypchen auch Riesenzel-

len, bestehend aus blass gefärbten Protoplasmahaufen, in welchem peripherisch dicht gedrängt und fast radiär angeordnet dunkelgefärbte ovale Kerne stehen.

Die Zwischensubstanz ist an verschiedenen Stellen von wechselnder Ausdehnung und Beschaffenheit, vorwiegend jedoch ausserordentlich reichlich, so dass die Zellen weit auseinandergedrängt sind. Ohne Zusatz von Reagentien hell und durchsichtig und von einem feinen Fadengerüst durchzogen, wird sie durch Essigsäure nicht getrübt, sondern noch mehr aufgehellt. Auch Müller'sche Flüssigkeit trübt sie nicht, wohl aber Alkohol, welcher neben feinkörniger Trübung auch leichte Schrumpfung hervorruft. Kernfarbstoffe nimmt sie zum Theil gar nicht an, zum Theil nur sehr wenig, nur das feine Fadengerüst wird überall deutlich gefärbt.

Im Centrum der Geschwulstbeere überwiegt die Intercellularmasse, während in der Peripherie im Gegentheil die Zellen dichter stehen und von zahlreichen Leukocyten durchsetzt sind. Blutextravasate sind vorzugsweise central zu finden. Blutgefässe sind reichlich vorhanden, besonders nach der Peripherie hin und im Stiele der Geschwulst. Die Gefässe sind in der Mehrzahl dilatirte Capillaren, deren Endothel leicht gequollen erscheint.

An einzelnen Geschwulstbeeren fanden sich inmitten des geschilderten Gewebes verstreut Inseln von hyalinem Knorpel (s. Fig. 2 bei c). Die homogene gelbliche Grundmasse desselben nimmt Hämatoxylin nur im Centrum der Knorpelinseln an, die Zellen in den Hohlräumen dieser Grundmasse sind ein- oder mehrfach vorhanden, enthalten 1—2 Kerne und haben auch im übrigen die charakteristische Beschaffenheit der Knorpelzellen (s. Fig. 2).

Der epitheliale Ueberzug besteht an den Geschwulstbeeren, welche dem vor der Totalexstirpation des Uterus gewonnenen Präparate entstammen, aus abgeplatteten Cylinderzellen. Dieselben sind nur selten in einfacher Lage, meist mehrschichtig. An den Geschwulsttheilen, welche sich nach der Totalexstirpation im Scheidengrunde entwickelt hatten, fand sich naturgemäss ein Ueberzug von geschichtetem Pflasterepithel von mässiger Höhe.

Drüsen fand ich in den kleinen Geschwulstbeeren nicht.

ad 2) Was die etwas grösseren mehr central gelegenen Geschwulsttheile anlangt, so sind dieselben weniger glasig durchscheinend als die eben geschilderten Geschwulstbeeren, sie ähneln den gewöhnlichen cervicalen Schleimpolypen sehr, sind jedoch viel weicher, mürber, zerreisslicher. Zum Theil bieten sie das Gefühl der Fluctuation.

Im Allgemeinen ist das Gewebe in diesen Theilen viel dichter, zellreicher, als in den glasigen Beeren. Auf Quer- und Längsschnitten betrachtet, findet sich in der Regel ein ausserordentlich wechselndes histologisches Bild. Zunächst ist in die Augen fallend der Befund von zahlreichen Hohlräumen, welche alle mit einer klaren farblosen Flüssigkeit erfüllt sind. An gehärteten Stücken sieht man leere Spalten und Lücken, welche — ohne eine besondere Umhüllung zu besitzen — an der Innenfläche einen continuirlichen Ueberzug von Endothelzellen aufweisen (s. Fig. 3 bei b). Da ich nirgends in diesen Spalten rothe Blutzellen fand, so bin ich geneigt, dieselben für weit ausgedehnte Lymphgefässe zu halten. Ausserdem sind an den von der Totalexstirpation gewonnenen Präparaten noch andere Hohlräume in diesen Polypen zu finden, welche zum Theil dieselbe Ausdehnung besitzen, wie die oben geschilderten Lymphräume, sich doch von diesen dadurch unterscheiden, dass sie von einer regelmässigen Lage schöner zum Theil pallisadenartiger Cylinderzellen ausgekleidet sind (s. Fig. 4 bei e) und in der Regel von einer schmalen concentrischen Lage jungen dichteren Bindegewebes umgeben sind. Diese Drüsenkörper stehen vielfach in Zusammenhang mit der Oberfläche der Polypen und ihr Epithel geht continuirlich über das cylindrische Epithel der Oberfläche, welches nur in der Nähe der Drüsenausmündung einschichtig, im Uebrigen mehrschichtig ist (s. Fig. 3 bei d und Fig. 4 bei d f.). Blutgefässe sind reichlich vorhanden, zum Theil kleine Arterien und Venen, zum Theil wandungslose mehr oder weniger erweiterte Capillaren.

Im Uebrigen ist das Grundgewebe von sehr wechselnder Beschaffenheit. In der Peripherie ist es vorwiegend ein lockeres junges Bindegewebe mit zumeist rundlichen, seltener verzweigten Zellen, welche von einer fast homogenen äusserst feinfaserigen Zwischensubstanz weit auseinander gedrängt sind, stellen-

weise das Bild des Schleimgewebes vortäuschend (s. Fig. 3 u. bei a). Im Centrum und an der Basis des Geschwulstknoten gleicht das Gewebe mehr einem leicht welligen oder feinfaserige strafferen Bindegewebe mit spärlichen schmalen Spindelzelle (s. Fig. 5 bei a). Während jenes lockere ödematöse Bindegeweb vorzugsweise die ectatischen Lymphräume und Blutgefässe klei neren Kalibers enthält, trägt das straffere centrale Gewebe ein grössere Anzahl stärkerer zu- und abführender Blutgefässe un umschliesst statt der ectatischen Lymphräume grössere un kleinere Haufen oder Züge (s. Fig. 5 bei c) von dicht gedräng ten dunkel gefärbten grösseren runden Zellen. Diese Zellen b stehen aus einem grossen Kern mit mehreren Kernkörperch oder Theilungsfiguren und einem äusserst schmalen und schwac färbbaren Protoplasmasaum. Von Intercellularmasse ist nur m grösster Mühe etwas zu erkennen, so dicht stehen die Zelle Die Intercellularsubstanz weist feine Fasern auf.

Diesen Haufen von Rundzellen liegen an vielen Stellen fei mit Endothel ausgekleidete Gewebsspalten an, welche zum Th undeutlich in diese Zellenmasse sich verlieren, so dass man d Eindruck eines innigen Zusammenhanges mit denselben gewin Vielfach zeigen die Rundzellennester an gehärteten Präparat in ihrer Mitte unregelmässige kleinere Spalten und Hohlräu (s. Fig. 5 bei d), welche offenbar dadurch entstanden sind, da daselbst eine lymphatische Flüssigkeit die Zellmasse auseinand gedrängt hat. Eine Erweichung durch Degeneration von Zell ist jedenfalls nicht die Ursache der Hohlraumbildung.

An der Basis der polypenartigen Auswüchse des Tum finden wir statt der heerdförmig angeordneten Zellen mehr diff Infiltration des Gewebes mit rundlichen oder spindeligen dunk gefärbten Zellen von derselben Beschaffenheit, wie sie so eb für die Zellnester geschildert wurden.

ad 3) Der Stiel und Grundstock eines grösseren Cong merats der polypenartigen Auswüchse ist von ähnlicher Zusa mensetzung, wie das Grundgewebe der sub 2) geschilderten lypen, doch ist das Bindegewebe reichlicher vorhanden, währ die rundlichen oder länglichen Zellnester etwas an Masse rücktreten. In den bindegewebigen Theilen sind reichlich fässe enthalten, zum Theil etwas grösseren Kalibers.

Muskelfasern, wie sie andere Autoren zuweilen gefunden, konnte ich an keinem Theile der Geschwulst entdecken.

Der durch die Totalexstirpation gewonnene Uterus zeigt, in Alkohol gehärtet, folgende Beschaffenheit: Corpus uteri 4 cm lang, $3\frac{1}{2}$ cm breit und $3\frac{1}{2}$ cm dick, Cervix 3 cm lang, 2 cm breit und 2 cm dick. Peritonäale Oberfläche glatt und ohne Besonderheiten. Musculatur auf dem Durchschnitt von gewöhnlicher Beschaffenheit. Corpusschleimhaut spiegelnd glatt, von grauröthlicher Farbe, im Durchschnitt $\frac{1}{4}$ mm dick. Sie besteht mikroskopisch aus zwei schmalen Schichten. Die oberflächliche Schicht stellt ein zellarmes welliges Bindegewebe dar, welches von einer einschichtigen Lage von Cylinderepithel bedeckt ist und äusserst spärliche Drüsenschläuche enthält. Die tiefere Schicht ist ein zellreiches Bindegewebe, in welchem etwas reichliche mässig dilatirte Drüsenkörper und äusserst spärliche Blutgefässe enthalten sind.

Nirgends ist an der Corpusschleimhaut ein Uebergreifen der Sarcomwucherung erkennbar.

Dagegen ist die Cervixmucosa fast in ganzer Ausdehnung erkrankt. Besonders vorn und an beiden Seiten ist von gesunder Schleimhaut wenig zu bemerken. Der grösste Theil der Mucosa ist in eine blutigrothe fetzige Wundfläche verwandelt, an deren Rändern sich hie und da kleine zottige Erhebungen finden. Diese Wundfläche entspricht der Basis der oben geschilderten Geschwulst, welche vor der Operation mit dem scharfen Löffel abgetragen worden war. Man erkennt demnach schon makroskopisch die Ausbreitung der Erkrankung. Dieselbe reicht nach oben bis etwa $\frac{1}{4}$ cm unterhalb des inneren Muttermundes hinauf, nach unten überragt sie vorn und an beiden Seiten die Grenzen des äusseren Muttermundes, doch ist bis zur Schnittlinie im Scheidengewölbe fast durchweg noch ein Saum grauweisser offenbar gesunder Vaginalschleimhaut von $\frac{1}{4}$—$\frac{1}{2}$ cm, hinten sogar von $1\frac{1}{2}$ cm Breite erhalten. An einer kleinen Stelle vorn und links ist dieser Saum bis auf 1 mm verschmälert. Auf Durchschnitten erscheint die Schleimhaut nur in einer geringen Tiefe (bis $\frac{1}{4}$—$\frac{1}{2}$ cm) von der Neubildung ergriffen; die darunter liegende Musculatur, die eigentliche Wand der Cervix, erscheint ebenso, wie ihre äussere Fläche, dort wo die Cervix aus ihrer

Umgebung (Parametrien und Blase) ausgelöst ist, vollkommen normal.

Um diese Verhältnisse durch die mikroskopische Untersuchung zu controliren, werden aus verschiedenen Stellen der Cervix Stücke ausgeschnitten und in Paraffin eingebettet. Im Grossen und Ganzen werden die bei makroskopischer Betrachtung gewonnenen Ergebnisse durch die mikroskopische Untersuchung bestätigt.

Was zunächst das Geschwulstbett anlangt, so zeigt sich dass die Schleimhaut der Cervix in ein gefässreiches Bindegewebe umgewandelt ist, in welchem der Drüsenkörper bis auf spärliche Reste verschwunden ist. Mehr an der Oberfläche finden sich zahlreiche kleine meist rundliche Heerde und Nester, zuweilen längliche Züge dicht gedrängter auffallend dunkel durch Kernfarbstoffe gefärbter Zellen. Dieselben sind rund, spindelig oder verzweigt und überhaupt von der nämlichen Beschaffenheit, wie die oben S. 312 geschilderten Zellen der Tumormasse. Auch finden sich ähnliche Lücken und Spalten innerhalb der Zellnester wie wir sie dort beobachtet hatten. Gegen die Muscularis hin ist das Bindegewebe mehr diffus von ähnlichen intensiv dunkel gefärbten rundlichen oder spindeligen kleinen Zellen infiltrirt. Derartige Zellzüge schieben sich zuweilen zwischen die Muskelbündel oberflächlich hinein, nehmen jedoch daselbst sehr schnell an Häufigkeit ab, um die eigentliche Wand der Cervix völlig intact zu lassen.

An der oberen Geschwulstgrenze verlieren sich in ähnlicher Weise die Sarcomzellen ganz allmählich, um einer einfachen bindegewebigen sehr schmalen drüsenarmen Schleimhaut Platz zu machen, welche von einem einfachen Cylinderepithel überzogen ist.

Anders ist das Gewebe an der unteren Geschwulstgrenze beschaffen. Hier kommt mehr die hydropische Durchtränkung der Theile zur Geltung. Stücke aus dieser Zone zeigen in deutlicher Weise die ersten Anfänge der charakteristischen traubigen Neubildung. Die natürlichen Erhebungen und Papillen der Schleimhaut sind zum Theil bedeutend vergrössert und verbreitert, und da treten sie bereits knopfförmig hervor. Sie haben im Gegensatz zu dem darunter liegenden festeren Bindegewebe

Portioschleimhaut ein mehr lockeres Gefüge. Sie heben sich zum Theil scharf von der bindegewebigen Unterlage als gequollene Papillen ab.

Das Gewebe solcher Papillen ist zellarm und reich an durchscheinender, feinfaseriger Intercellularsubstanz (s. Zeichnung 6 bei a). Die Zellen selbst sind rundliche oder ovale junge Bindegewebszellen mit relativ grossem mässig intensiv gefärbtem Kern. Innerhalb dieses ödematösen Gewebes finden sich kleinere Blutgefässe und weit ausgedehnte Lymphspalten, deren Endothel zum Theil unverändert (Fig. 6 bei b), zum Theil in lebhafter Proliferation begriffen ist. Fig. 6 bei c giebt ein getreues Abbild einer derartigen Zellwucherung. Die Endothelien wandeln sich in kleine Rundzellen um, welche knospenartige Vorsprünge in das erweiterte Gefässlumen treiben. Diese Rundzellen sind von der gleichen Beschaffenheit wie die oben geschilderten Sarcomzellen. Vielfach finden sich ähnliche Zellen in dichten Haufen unterhalb des übrigens ganz normalen Pflasterepithels (s. Zeichnung bei d und e).

Vergleicht man die vorstehend geschilderte Geschwulst mit den in der Literatur angeführten Fällen von traubigem Sarcom, so ergiebt sich sowohl aus den Einzelschilderungen wie aus den da und dort beigefügten Abbildungen eine so vollständige anatomische und klinische Gleichartigkeit aller Beobachtungen, dass ich auf ein ausführliches Referat derselben füglich verzichten kann, zumal der von mir beschriebene Fall in jeder Beziehung als ein Typus gelten kann und eine ziemlich vollständige anatomisch-klinische Beobachtung darstellt. Ich habe mich deshalb darauf beschränkt, die wichtigsten Daten aus den Krankengeschichten auszuziehen und auf beifolgender Tabelle zusammenzustellen. -

Eine genauere Betrachtung dieser Tabelle zeigt uns am deutlichsten, dass das traubige Cervixsarcom eine typische Neubildung ist, typisch in ihrem Bau und ihrer histologischen Zusammensetzung, typisch in ihrer Entwickelung, in ihrer Verbreitung auf die Nachbarschaft, in ihrem klinischen Verlauf und in dem traurigen Ausgang, welchen die Erkrankung bisher genommen hat.

Zusammenstellung der 12 bisher beobachtet

No.	Autor und Jahreszahl d. Publication.	Alter der Patientin. Jahre	Zahl der vorausgegangenen Geburten incl. Abort.	Befund bei der I. ärztlichen Untersuchung.	Verlauf der Krankh
1.	Weber, 1867.	45	9	An der etwas hypertrophischen vord. Muttermundslippe sitzt ein fingerlanger Schleimpolyp von der Form eines sog. Blasenpolypen auf. Corpus uteri nicht verändert.	Nach Abtragung des schnell wachsendes Recid Gestalt eines Conglomer Polypen. Nach mehrfach rationen (Amputation de mundslippen, Abkratzen schwulstmassen u. s. w.) wieder Recidive: weiche stark blutende Wucherun
2.	Kunert, 1874.	35	0	Scheide erfüllt von dem Tumor, welcher von der lappig verlängerten oberflächlich infiltrirten Portio ausgeht. Aeussere Fläche der Portio intact. Corpus uteri wenig vergrössert.	Mehrmalige Entfernung recidivirenden Tumormass Curette und Messer. Dann amputation. Recidiv nac Zeit.
3.	Spiegelberg, 1879.	17	0	An dem Saum der verdickten vorderen Muttermundslippe, sowie an ihrer Innenfläche ein Büschel von 1 — 2 cm langen ovalen braungelben, wie Cysten durchscheinenden Auswüchsen. Corpus uteri nicht vergrössert.	Amputation der vordere Recidiv nach 10 Monate volut zusammenhängende von der vorderen Cervi entspringend. Danach wi Entfernungen der stets un recidivirenden Wucherung Curette und Messer. Scl Freund'sche Totalexstirpa Uterus.
4.	Rein, 1880.	21	0	Scheide erfüllt von einem blasenmolenähnlichen Tumor, zum grössten Theil von der vorderen, zum kleineren von der hinteren Lippe ausgehend. Uteruskörper unverändert.	Entfernung der Geschw dem Ecraseur mit nachf Cauterisation des Gesch tes. Recidiv nach 3 Erneute Operation in Weise.
5.	Spiegelberg, 1880.	31	2	Die hintere Cervicallippe mit weichen papillösen Wucherungen besetzt und infiltrirt. Corpus uteri wenig vergrössert, frei beweglich. Parametrien frei.	Amputation der hinter mit nachfolgender Caut durch das Glüheisen. Rec 4 Wochen von der Sch seite der Narbe an der Lippe. Nochmalige Abtra Geschwulst mit nachf

aubigem Sarcom der Cervix uteri.

Ausgang.	Dauer der Krankheit.	Oertliche Verbreitung der Neubildung.	Besondere Bemerkungen über den histologischen Befund.
xie. Spontanation der Gelstmassen in uchhöhle. Tod Peritonitis.	1 Jahr.	1) In die Parametrien (weiche, graugelbliche eiterähnliche, das kleine Becken erfüllende Masse). 2) In die Uterushöhle (Uterushöhle erweitert u. mit brandigen blutigen Fetzen erfüllt. Die Muskelsubstanz ging ganz allmählich in die Masse über).	Lange junge Spindelzellen, glatte und quergestreifte Muskelfasern, welche vollkommen der embryonalen jungen quergestreiften Muskelspindel entsprachen.
xie. Thromder linken kelvene. Tod Erschöpfung.	$1\frac{3}{4}$ Jahre.	1) In beide Parametrien (grössere erweichte Sarcomknoten). 2) In das Scheidengewölbe (zottige Massen). 3) Metastase der 7. und 8. linken Rippe (Rundzellensarcom).	Grosse Rundzellen und vereinzelte Züge von quergestreiften Muskelfasern.
n Peritonitis lge der Operation.	$1\frac{3}{4}$ Jahre.	1) In das Corpus uteri (weiche nicht gallertige Polypen mit grossen Rundzellen). 2) In die hintere Blasenwand (sarcomatöse Infiltration). 3) In das S romanum (do.).	Spindel-, runde und verzweigte Zellen. Hydropische Intercellularsubstanz.
n Peritonitis r letzten Ope- Perforation astase des lin- Parametriums Bauchhöhle. on mit Liq. ferri).	fast 2 Jahre.	1) In das linke Parametrium (erweichter Sarcomknoten). 2) In das Scheidengewölbe (zottige Wucherungen). 3) Metastasen der Beckenlymphdrüsen links (markige Sarcomknoten).	Zellen von verschiedener Grösse und Gestalt, zumeist rundlich, seltener spindel- oder sternförmig. Das Gewebe zum Theil „myxomatös“. Inseln von Hyalinknorpel.
nter den Erungen von cclusion und ritonitis.	etwa $1\frac{1}{2}$ Jahre.	1) In die Parametrien und das zwischen Scheide und Rectum gelegene Gewebe (erweichter cystenähnlicher Tumor). 2) In das hintere Scheidengewölbe.	Zellen meist rundlich. Das Gewebe zum Theil von „myxomatösem Charakter“. Intercellularsubstanz zum Theil hydropisch.

No.	Autor und Jahreszahl d. Publication.	Alter der Patientin. Jahre	Zahl der vorausgegangenen Geburten incl. Abort.	Befund bei der I. ärztlichen Untersuchung.	Verlauf der Krankhei
					Ausglühen. Recidiv. Tota pation nach Freund. A Wohlbefinden. Recidiv im ren Scheidengewölbe.
6.	Thomas, 1880.	?	?	Von der Portio geht eine weintraubenartige Geschwulst aus, welche die Scheide vollkommen ausfüllt.	Amputation der Geschwu dem Ecraseur.
7.	Winkler, 1883.	47	6	Collum uteri stark, namentlich links, verdickt. Jauchiger Ausfluss. Es wurde eine im Zerfall begriffene Neubildung constatirt. Corpus uteri etwas vergrössert.	Amputatio colli. Bald umfängliches Recidiv am und im Scheidengewölbe. gung der Geschwulst un glühung der Geschwulstba cidiv. Nochmalige Palli ration. Recidiv.
8.	Kunitz, 1885.	19½	1 (Abort)	Vom äusseren Muttermund bezw. vom Anfang des Cervicalkanales geht eine etwa hühnereigrosse Geschwulst aus von der äusseren Beschaffenheit einer Traubenmole.	Amputation der Geschw scheinend im Gesunden. nach 2 Monaten. Hohe Ar colli uteri. Recidiv. Exco et cauterisatio.
9.	Pernice, 1888.	17	0	In der Scheide ein über faustgrosser blasenmolenähnlicher Tumor, welcher von der sehr langgezerrten und verdünnten äusserlich noch gesunden Vaginalportion ausging. Corpus uteri wenig vergrössert, elevirt.	Amputatio portionis. nach 2 Monaten (aus der höhle heraushängender Amputation des Recidivs wobei der invertirte Uter zum Theil mit abgetragen Peritonäum mit eröffnet Recidiv in der Bauchhöh ches sich bei einer Lap als unentfernbar erweist.
10.	Mundé, 1889.	19	0	Scheide weit ausgedehnt durch einen weichen, vom Cervix ausgehenden, weintraubenähnlichen Tumor, welcher bereits so gross war, dass er das kleine Becken ausfüllte. Corpus uteri klein.	Amputation der Geschw dem Ecraseur, wobei Ges theilchen im Scheidengew rückblieben. Recidiv.

Ausgang.	Dauer der Krankheit.	Oertliche Verbreitung der Neubildung.	Besondere Bemerkungen über den histologischen Befund.
nbekannt.	?	?	?
xie. Tod an schöpfung.	$\frac{3}{4}$ Jahre.	1) In die Parametrien (erweichte Sarcomknoten). 2) In die Scheidenschleimhaut (zottige Wucherungen). 3) In die Schleimhaut des Corpus uteri bis etwa 2,5 cm unterhalb des Fundus (zottige Wucherungen).	Zumeist grosse Rundzellen, zuweilen ovale, trapezoide und spindelige Zellen. Intercellularsubstanz zum Theil hydropisch.
Recidiv.	länger als $\frac{3}{4}$ Jahre.	1) Cervicalkanal. 2) In das rechte Parametrium. (3) Scheidengewölbe?)	Zellen von verschiedener Grösse und Gestalt, zumeist rundlich, doch auch spindelig und sternförmig. Die Zwischensubstanz zum Theil von myxomatösem Charakter, zum Theil bindegewebig.
xie. Tod an ostatischer neumonie.	$1\frac{1}{2}$ Jahre.	1) In die Schleimhaut des Corpus uteri (zottige Wucherungen). 2) In die freie Peritonäalhöhle des kleinen Beckens (umfangreiche weiche Sarcomknoten). 3) Metastase zwischen Symphyse und Blase (weicher Sarcomknoten).	Weiches ödematöses Bindegewebe, stellenweise deutlich myxomatöses Gewebe. Zellen zum Theil sternförmig, oder rund, vorwiegend jedoch spindelig, vielfach junge quergestreifte Muskelfasern. Im Recidiv Inseln von hyalinem Knorpel.
achexie.	über 2 Jahre.	Schleimhaut des Scheidengewölbes.	Ein myxomatöses Gewebe umschliesst Nester v. Lymphkörperchen, welche an einigen Stellen in Sarcomkörperchen übergehen. Enthält auch Drüsenschläuche.

No.	Autor und Jahreszahl d. Publication.	Alter der Patientin. Jahre	Zahl der vorausgegangenen Geburten incl. Abort.	Befund bei der I. ärztlichen Untersuchung.	Verlauf der Krankheit.
11.	Kleinschmidt, 1890.	36	5	Nicht zu ermitteln.	Excochleatio et cauterisat der in dem 2. oder 3. schwangeren Gebärmutter. S wachsendes Recidiv. Sp rechtzeitige Entbindung. schwulst nunmehr orange „im linken Parametrium ei beneigrosse harte Stelle". Exstirpation bereits unm Abtragung der Geschwuls nachfolgendem Ausglühen. div, gleichartige Palliativope
12.	Pfannenstiel, 1891.	53	4	Aus dem Cervicalkanal des im Uebrigen normal erscheinenden Uterus hängt ein langgestielter, auffallend weicher Schleimpolyp hervor.	Abtragung des Polypen. 11 Monaten Recidiv: Convo lypöser Wucherungen der C schleimhaut. Excochleatio terisatio. Recidiv. Tota pation des Uterus. Recidiv linken Hälfte der Narbe, Scheidenschleimhaut aus Excochleatio et cauterisati cidiv. Nochmalige Palli ration.

Allen Fällen gemeinsam ist zunächst die äusserst charakt ristische weintrauben- oder traubenmolenähnliche Beschaffenhe der Geschwulst (s. Zeichnung 1 und vergl. die Abbildungen v Mundé[10], Thomas[6] und Pernice[9]). Da nun die Geschwul in der Regel aus dem Muttermund hervorquellend in der Schei liegt, so ist es vollkommen begreiflich, wenn der Unerfahre auf den ersten Anblick hin glaubt, es mit einer halb ausg stossenen Traubenmole zu thun zu haben, ein Irrthum, welch in der That in zwei Fällen begangen wurde, einmal von d Hebamme in dem Fall von Winkler[7], einmal von den zue behandelnden Aerzten in dem Fall von Kunitz[8].

Bei genauerer Betrachtung zeigt sich, dass die Geschwulst a weichen lappigen ödematösen Massen besteht, welche einen d ben faserigen Kern umschliessen und einen ebenso derben St besitzen. Die lappigen Massen sind unregelmässig gestaltete un einander zusammenhängende Gebilde von wechselnder Grös

Ausgang.	Dauer der Krankheit.	Oertliche Verbreitung der Neubildung.	Besondere Bemerkungen über den histologischen Befund.
Unbekannt.	über 2 Jahre.	1) Schleimhaut des Scheidengewölbes (zottige Massen). 2) In das linke Parametrium (harter Geschwulstknoten).	Vorwiegend dicht gedrängt stehende Spindelzellen. Intercellularsubstanz gering. An wenigen Stellen Anhäufungen von Rundzellen. An einer Stelle ein Gewebe, das dem hyalinen Knorpel ähnelt.
Geschwulstkachexie.	länger als $3\frac{3}{4}$ Jahre.	Schleimhaut des Scheidengewölbes (zottige Wucherungen).	Zum Theil ödematöses, zum Theil derbes Gewebe. Zellige Elemente zumeist rundlich, leukocytenähnlich, zuweilen spindelig oder verzweigt. Heerde von hyalinem Knorpelgewebe.

kolbig oder kuglig, meist abgeplattet und von so weicher Consistenz, dass ein mässiger Fingerdruck genügt, sie zu zerquetschen. Ihre Farbe ist grauröthlich bis graugelb oder — in Folge von Blutaustritt — geradezu dunkelroth bis schwärzlich. Je weiter nach der Peripherie, desto kleiner und zarter sind die polypösen Bildungen, desto mehr nehmen sie Kugelgestalt an, werden durchscheinend, glasig-gelatinös und um so schlanker sind die Stiele, welche sie an die übrige Geschwulstmasse befestigen, desto mehr ähneln sie den Beeren einer Weintraube.

Bei mikroskopischer Betrachtung findet man — dies wird übereinstimmend von allen Autoren berichtet — in den derberen centralen Partien der Neubildung, sowie an ihrer Basis inmitten normalen blutreichen Bindegewebes Heerde und Nester, bezw. Züge von dicht gedrängten kleineren oder grösseren Sarcomzellen (s. Zeichnung 5), während die peripherischen Theile der Geschwulst entsprechend ihrer schon makroskopisch erkennbaren

hydropischen Beschaffenheit ein mikroskopisches Bild liefern welches einem jungen Bindegewebe oder einem Schleimgewebe ausserordentlich ähnlich sieht (s. Zeichnung 2 u. 3), d. h. inmitten einer sehr reichlichen in frischem Zustande vollkommen durchsichtigen von feinen Fäden durchzogenen Grundsubstanz sind verschieden gestaltete kleine Zellen eingebettet, welche sich durch einen grossen stark färbbaren Kern und eine geringe Menge blassen Protoplasmas auszeichnen. Die Gestalt dieser Zellen ist rundlich oder spindelig oder verzweigt und stimmt im Grossen und Ganzen ziemlich genau überein mit der jener in dichten Zügen angeordneten Sarcomzellen des Geschwulststieles. In einigen Fällen überwog die rundliche Gestalt, in andern die spindelige, ohne dass dadurch wesentliche Verschiedenheiten zu Tage traten. Die Zwischensubstanz der peripherischen Geschwulsttheile schrumpft etwas in Alkohol und wird darin feinkörnig getrübt, während sie durch Essigsäure keine Trübung erfährt. Es ist somit dieses Gewebe nicht als ein Schleimgewebe aufzufassen, wie dies von Rein und Mundé geschah, sondern vielmehr als ein junges unfertiges Bindegewebe, dessen Zellen durch eine Infiltration der Zwischensubstanz mit lymphatischer Flüssigkeit weit auseinander gedrängt sind. Es sind demnach auch die von Rein und Mundé gewählten Bezeichnungen „Myxoma“, Myxosarcoma“ unrichtig. Spiegelberg hatte vollkommen Recht, wenn er auf Grund der Weigert'schen Untersuchung die Geschwulst als ein hydropisches Sarcom bezeichnete. In der That können wir die Flüssigkeit, welche das Geschwulstgewebe durchtränkt, als lymphatische bezeichnen, welcher eine Störung der Circulation ihre Existenz verdankt. Denn unter Umständen werden auch die Lymphgefässe — wie in meinem Falle — in Folge solcher Circulationsstörung erheblich ausgedehnt (s. Zeichnung 3 und 4), so dass man die Geschwulst auch als ein „Sarcoma lymphangiectaticum et hydropicum“ bezeichnen könnte.

Zuweilen findet man in der Geschwulst Reste des Drüsenkörpers, wie z. B. in meinem Falle (s. Zeichnung 4 bei e). Doch sind diese Drüsenkörper nicht wesentlich an der Geschwulstbildung betheiligt, man hat daher kein Recht von einem „Adeno-Myxo-Sarcoma“ zu sprechen, wie dies Mundé thut. Das V

kommen der Drüsen ist nur ein Beweis für die Abstammung und Entwickelung der Neubildung aus der Schleimhaut der Cervix uteri.

Der epitheliale Ueberzug der Geschwulsttheile wurde in einigen Fällen einschichtig-cylindrisch, in anderen mehrschichtig-cylindrisch gefunden, in weiteren Fällen zeigte sich ein geschichtetes Pflasterepithel, je nachdem, ob die untersuchte Partie der Neubildung von der Cervixschleimhaut oder von der Portioschleimhaut abstammte.

Der Gehalt an Blutgefässen in der Geschwulst ist nach allen bisherigen Beobachtungen ein sehr beträchtlicher.

Während bis hierher die Vergleichung der einzelnen Fälle zeigt, dass das traubige Sarcom, wie in der äusseren Gestalt, so auch in der histologischen Zusammensetzung eine typische Geschwulst ist, welche sich nach bestimmten Gesetzen aufbaut, lehrt uns die weitere Durchsicht der in der Literatur genauer beschriebenen Beobachtungen, dass die in Rede stehende Neubildung zuweilen sehr interessante Varietäten zu bilden im Stande ist durch Entwickelung zweier Gewebe, welche normaler Weise dem Uterus zu keiner Zeit, weder im embryonalen noch im extrauterinen Leben, zukommen, ich meine die Entwickelung von hyalinem Knorpel und von quergestreiften Muskelfasern. Ersterer wurde gefunden in den Fällen von Rein, von Pernice, von Kleinschmidt und von mir (s. Zeichnung 2 bei c), also 4mal unter 11 Beobachtungen*), quergestreifte Muskelfasern fanden sich 3mal, und zwar in den Fällen von Kunert, Weber und Pernice. Somit können wir diese Befunde, so seltsam sie sind, nicht als rein zufällige Complicationen betrachten, um so weniger, als in dem papillären Scheidensarcom kleiner Kinder, einer dem traubigen Cervixsarcom vollkommen analogen Bildung, auch quergestreifte Muskelfasern und hyaliner Knorpel beobachtet worden sind. Wir müssen demnach diese Gewebe als etwas Wesentliches in der Zusammensetzung des traubigen Sarcoms betrachten, wenn auch nicht als etwas regelmässig Vorkommendes, und müssen uns diese Thatsache erklären durch eine gewisse Fähigkeit der Zellen dieser Klasse von

*) Den Fall von Thomas rechne ich hier nicht mit, da von demselben keine Beschreibung des histologischen Befundes existirt.

Neubildungen zur Metaplasie. Eine andere Möglichkeit der Er
klärung würde uns die Cohnheim'sche Geschwulsttheorie a
die Hand geben, doch — abgesehen davon, dass diese Theori
überhaupt sehr anfechtbar ist — spricht insbesondere für unsere
Fall schon der Umstand gegen diese Annahme, dass in einige
Fällen z. B. das Knorpelgewebe sich nicht primär in der Ge
schwulst vorfand, sondern erst in dem auf eine vollkommene Ab
tragung der Neubildung aufgetretenen Recidiv. Dies berichte
sowohl Rein als auch Pernice; welche beide die primäre Ge
schwulst wie die später aufgetretenen Recidive einer sehr ei
gehenden Untersuchung unterzogen haben. Demnach verdanke
also beide Gewebe, die Muskelfasern und das Knorpelgeweb
ihre Entstehung einer Metaplasie des Sarcomgewebes, welch
wir ja auch als ein zum grossen Theil unfertiges Bindegewe
kennen gelernt haben. In der That könnte ich in meinem Fal
an einigen Stellen ein Uebergangsgewebe zwischen junger Bind
substanz und Knorpel constatiren, ein Gewebe, dessen Zwische
zellsubstanz im Gegensatz zu der des Bindegewebes eine hyali
Verdichtung erfahren hatte und dem entsprechend auch bei A
wendung von Kernfarbstoffen eine Färbung angenommen hatt
wie sie die Grundsubstanz jungen hyalinen Knorpels anzunehm
pflegt.

Aehnlich verhält es sich mit den Muskelfasern. In d
Fällen, in denen diese entdeckt wurden, herrschte die Spind
zelle vor und es fanden sich alle Uebergangsformen zwisch
einer einfachen Spindelzelle und einer glatten Muskelfaser u
ebenso zwischen einer glatten und einer quergestreiften Musk
faser, so dass schon Weber[1] daraus das Gesetz ableitete, da
die quergestreifte Muskelspindel sich aus der glatten Muskelspi
del, diese sich aus der spindeligen Bindegewebszelle entwicke
Und dass die von den 4 Autoren im Cervixsarcom gefunde
Spindelzelle eine quergestreifte Muskelzelle ist, zeigte Pernic
durch den Vergleich mit den jungen Muskelzellen 5wöchentlich
Embryonen. Beide Arten von quergestreiften Spindeln zeichn
sich durch den Mangel der Doppelbrechung im Polarisatio
apparate und das Vorkommen von amyloider Substanz und Sp
ren von Glycogen aus.

So haben wir also in dem traubigen Sarcom eine Neu

dung vor uns, welche zwar in ihrem Bau und in ihrer Zusammensetzung typisch zu nennen ist, aber doch entsprechend ihrer eigenartigen Fähigkeit zur Metaplasie der Gewebe so viel Varietäten hervorzubringen im Stande ist, dass eine einheitliche Benennung der Geschwulst auf Schwierigkeiten stösst. So erklärt sich die Thatsache, dass fast jeder Autor die von ihm besprochene Neubildung anders benannt hat. Dass die Bezeichnung „Myxom“, „Myxosarcom“, wie sie von Rein, bezw. von Mundé gewählt worden ist, nicht zutreffend ist, habe ich bereits oben erwähnt. Thatsächlich ist bisher ein wirkliches Schleimgewebe nicht in der Geschwulst gefunden worden, wenn auch gewiss zugegeben werden muss, dass das in der Geschwulst vorhandene junge Bindegewebe dem Schleimgewebe ausserordentlich nahe steht und dass bei der Fähigkeit dieses Bindegewebes zur Metaplasie eine Umwandlung zum Schleimgewebe gewiss möglich ist. Die Bezeichnung „Adenosarcom“ dagegen ist für vollkommen unzutreffend zu erklären, denn die in der Neubildung zuweilen vorgefundenen Drüsen sind nur in spärlicher Anzahl vertreten und es fehlen alle Anzeichen einer Proliferation des Drüsenepithels; die hier gefundenen Drüsen beweisen uns, wie gesagt, nur den Ursprung der Geschwulst innerhalb der cervicalen Schleimhaut.

Zutreffender ist schon die Bezeichnung Myosarcoma striocellulare uteri, welche Pernice für seinen Fall wählte, doch passt dieser Name nur für gewisse Varietäten des in Rede stehenden Cervixsarcoms. Am richtigsten dürfte wohl noch der von Spiegelberg geschaffene Name: „papilläres hydropisches Collumsarcom“ sein. Doch verdankt das Sarcom seine glasige Beschaffenheit, wie sich aus meinem Falle ergiebt, unter Umständen nicht allein einer hydropischen Durchtränkung, sondern auch einer wirklichen Lymphangiektasie.

Ich habe deshalb die Bezeichnung: „traubiges Sarcom“ gewählt, welche das Typische der äussern Geschwulst wiedergiebt und deshalb zu Verwechselungen mit andern Sarcomen keine Veranlassung geben kann. Will man im speciellen Falle die besondere Varietät in dem Namen mit ausdrücken, so kann dies durch ein Beiwort geschehen, z. B. Sarcoma botryoides striocellulare, enchondromatodes oder dergleichen. Diese Bezeich-

nungen dürften sowohl für die an der Cervix uteri, wie für di an der kindlichen Vagina gefundene Neubildung zutreffen.

Die Histogenese des traubigen Cervixsarcoms ist noc wenig erforscht.

Die einzige Mittheilung, welche sich mit dieser Frage ein gehender beschäftigt, ist die von Kleinschmidt[1]. Danac würde die erste Entwickelung der Neubildung von der Wand de Blut- und Lymphgefässe ausgehen. Amann, welcher die hist logische Untersuchung des Kleinschmidt'schen Falles vorge nommen hat, sagt darüber: „Die Gefässe und Lymphbahne scheinen den Ausgangspunkt für die Entwickelung des Sarcom zu bieten. Oft macht es den Eindruck, als ob vor Allem di Adventitia der Gefässe der Ausgangspunkt wäre; aber an mehr ren Stellen ist auch eine deutliche Wucherung der Intima z erkennen, wobei sich meist eine opake, ziemlich breite, fa homogene Schicht um die Gefässe zeigt. An vielen Stelle sieht man von der eigentlichen Gefässwand nichts mehr, d letztere ganz in Sarcomgewebe übergegangen ist.“ Wenn ic diese Beobachtungen mit den meinigen vergleiche, so finde ic doch einige wesentliche Unterschiede. Zunächst scheinen m die Blutgefässe in meinem Falle an der Entwickelung überhau nicht betheiligt zu sein, sondern ausschliesslich die Lymphg fässe und hier wiederum nur das Endothel derselben. Zw fand ich gleich Amann und allen anderen Beobachtern auch au fallend viel Blutgefässe, aber doch ohne Zeichen von Prolif ration der Wandelemente oder sonstige Veränderungen. Dag gen waren die Lymphgefässe zum Theil erheblich verände und konnten in unmittelbaren Zusammenhang mit den klein Geschwulstcentren gebracht werden. Allerdings handelt es si nur um die Lymphcapillaren, welche in der Geschwulst sowo in Folge ihrer Zahl als in Folge ihrer zum Theil sehr beträch lichen Erweiterung sehr in die Augen fallen. Vielfach fand si das Endothel derselben gequollen, vermehrt, mehrschichtig, zu Theil in diffuser Verbreitung, viel häufiger dagegen nur an u schriebenen Stellen. Besonders in den jüngsten Theilen d Neubildung war dies auffällig. Fig. 6 zeigt bei c eine d artige knospenähnliche Proliferation des Endothels einer dilat ten Lymphcapillare. Dass der Haufen der Rundzellen nicht v

ussen her in das Lumen der Gefässe eingedrungen ist, sondern us dem Endothel selbst entsprossen ist, wird durch die theilweise Umwandlung des Endothels in Rundzellen in der Umgebung der knospenartigen Gefässgeschwulst bewiesen.

An zahlreichen anderen Stellen der Neubildung fehlt jeder achweisbare Zusammenhang mit Gefässen. Hier sieht man Anäufungen runder oder spindeliger Zellen inmitten der umgebenen Bindegewebe so eingesprengt, dass man den Eindruck gewinnt, als ob die Sarcomzellen unmittelbar aus den Bindegewebszellen hervorgegangen sind. Wenn ich also auch die Ueberzeugung erhalten habe, dass das Endothel der Lymphcapillaren n der Regel den Ausgangspunkt der Geschwulstentwickelung ildet, so kann ich doch die directe Betheiligung der Bindegewebszellen nicht ausschliessen.

Der Ort der ersten Entwickelung des traubigen Cervixarcoms ist die Schleimhaut des Cervicalkanals dicht berhalb des äusseren Muttermundes, und zwar ist es die berflächliche Schicht der Schleimhaut. Das geht schon aus em papillären Bau der Geschwulst hervor. Würde sie sich in en tieferen Schichten entwickeln, so würde sie mehr eine knolge diffuse Gestalt annehmen. Sie entwickelt sich jedoch in er subepithelialen Schicht der Schleimhaut und bedingt so nospenartige Hervorstülpungen derselben, welche, je älter und rösser die Wucherung wird, einen desto längeren Stiel erhalen. Diese papilläre Entwickelung wird natürlich wesentlich beünstigt durch den natürlichen Reichthum der Cervixschleimhaut n Buchten und Hervorragungen, beziehungsweise an wirklichen apillen. So treffen wir also die Geschwulst von vornherein ls papilläre oder polypöse Bildung an, entweder als solitären estielten Polypen, wie in den Fällen von Weber und mir oder ls multiple Anlage solcher Polypen, wie in den übrigen Fällen. ie kleine Geschwulst wächst durch Vergrösserung in sich, sowie durch Auftreten neuer gleichartiger Wucherungen sowohl an er Oberfläche derselben als in der Umgebung der Basis. So ird die Geschwulst umfänglicher und an der Basis breiter. Der tiel derselben kann dabei einfach sein oder mehrfach.

Die Wachsthumsrichtung der Neubildung ist die den eschwülsten des Uterusinneren überhaupt eigenthümliche, d. h.

eine vaginale. Die im unteren Abschnitt der Cervix entste
hende Neubildung wird aus dem Uterus heraus in die gerä
migere und zugleich dehnbarere Scheide getrieben. Die Ve
grösserung der Geschwulst in der vaginalen Richtung geht ve
hältnissmässig rasch vor sich, ungleich viel langsamer e
folgt die Verbreitung der Neubildung an ihrer Basi
die regionäre Infection der Nachbartheile. Diese Verbreitu
ist eine vorwiegend flächenhafte. Wie erwähnt, beginnt die Wuch
rung im Cervicalkanal am Saume des Muttermundes, nicht a
der äusseren Fläche der Portio. So war es in meinem Fal
und dasselbe geht auch aus den übrigen Beobachtungen herv
Die meisten Autoren erwähnen ausdrücklich, auch dort, wo d
Geschwulst schon in vorgeschrittenerem Stadium zur Beobachtu
kam, dass dieselbe aus dem Uterus herausquillt und dass d
äussere Fläche der Portio zunächst intact bleibt. Allerdin
breitet sie sich allmählich auch auf das Scheidengewölbe eben
wie nach oben auf die übrige Cervicalschleimhaut aus. Ab
der Ausgangspunkt ist in allen Fällen ein cervicaler.

Erst in vorgerückteren Stadien finden wir einerseits d
Scheidengewölbe und die Scheide, wie in den Beobachtung
von Kunert, Rein, Spiegelberg (2. Beobachtung), Winkle
Kleinschmidt, Mundé und mir, und andrerseits den ganz
Cervicalkanal, beziehungsweise sogar die Körperhöhle mit pap
lären Sarcommassen bedeckt, wie in den Fällen von Spieg
berg (1. Beobachtung), Weber, Pernice und Winkler. N
mals erfolgt diese regionäre Verbreitung der Krankheit spru
weise, so dass z. B. in der Scheide eine papilläre Wucheru
aufschösse, ohne dass das dazwischen gelegene Scheidengewö
ergriffen wäre.

Von der flächenhaften Ausbreitung der Geschwulst ist v
kommen zu trennen das Uebergreifen des Sarcoms in die t
feren Schichten der Schleimhaut und die darunter liegende M
culatur. Während die flächenhafte Sarcomausbreitung in
Schleimhaut sich so vollzieht, dass in der nächsten Nachb
schaft des Geschwulstheerdes kleinste Zellnester sich bilden,
zu neuen Polypen Veranlassung geben, finden wir die Verb
tung in die Tiefe in der Form von langgezogenen Zellzügen
sich gehen, in der Richtung der Blut- und Lymphgefässe.

chieben sich solche Sarcomzellen allmählich zwischen die Mus-elbündel des Cervix vor und breiten sich dort aus genau so vie die Metastasen anderer Sarcome, d. h. es bilden sich unter inander zusammenhängende Knoten von der verschiedensten Ge-talt. Es fehlt ihnen die polypöse, die traubige Beschaffenheit er Muttergeschwulst, im Uebrigen aber sind sie von genau den-elben zelligen Elementen zusammengesetzt, wie die Muttergе-chwulst, nehmlich von Rund- und Spindelzellen. Der Reichthum n Zellen ist in diesen Metastasen ein sehr grosser, in Folge essen sind dieselben von weicher medullärer Consistenz und eigen grosse Neigung zum Zerfall. Durch lymphatische Durch-ränkung des Sarcomknotens einerseits, sowie durch Nekrose er Zellen andrerseits wird das Centrum desselben erweicht, ährend in der Peripherie Zellneubildung stattfindet. So bilden ich Erweichungscysten aus, welche mit einer breiigen oder dünn-üssigen Masse erfüllt sind.

Derartige Metastasen des traubigen Cervixsarcoms fanden ich in den vorgeschrittenen Stadien der meisten Fälle, vorzugs-eise in der Substanz der Cervix und in dem paracervicalen ewebe, in den Parametrien, wie z. B. in den Fällen von Weber, unert, Rein, Winkler, Kleinschmidt und Kunitz, ein-al in dem zwischen Vagina und Rectum gelegenen Bindege-ebe (in Spiegelberg's 2. Falle), einmal im Douglas'schen aume (in Spiegelberg's 1. Falle), einmal in dem vesico-cer-icalen Zwischengewebe (eben daselbst).

Diese medullaren Sarcomknoten haben im Uebrigen dieselben Eigenschaften wie alle Sarcome, d. h. sie bilden auch sprung-eise Metastasen in andern, zum Theil entfernt liegenden Or-anen, seltener auf dem Wege der Lymphbahnen, häufiger durch indringen in den Kreislauf des Blutes. So fanden sich in dem all von Rein bei der Section die Beckenlymphdrüsen links in-ltrirt, so beobachtete Pernice eine Metastase zwischen Blase nd Symphyse und Kunert eine solche an der 7. und 8. lin-en Rippe.

Ueber die Aetiologie des traubigen Cervixsarcoms wissen ir bisher nicht viel-Positives. Eine gewisse Prädisposition zur ntwickelung derselben scheint in der Oertlichkeit selbst zu lie-en und in deren Neigung zu papillären oder polypösen Wuche-

rungen. Wir haben gesehen, dass der Ausgangspunkt der Ne
bildung niemals die äussere Fläche der Portio ist, welche b
kanntlich keine Neigung zu polypösen Bildungen besitzt. Ur
ebenso wenig kommt ein primäres traubiges Sarcom an der V
ginalschleimhaut bei Erwachsenen vor, welche auch nicht z
Entwickelung gestielter Wucherungen neigt. Wohl aber giebt
primäre traubige Sarcome bei kleinen Kindern und zwar b
Kindern in den ersten Lebensjahren, welche Sarcome von d
meisten Autoren als angeboren betrachtet und auf die v
Dohrn zuerst nachgewiesene Neigung der embryonalen Schei
zu papillären Wucherungen zurückgeführt werden*). Wir kö
nen demnach die Prädisposition der Cervixschleimhaut und d
embryonalen Vaginalschleimhaut zur Entwickelung des traubig
Sarcoms als Factum ansehen. Welcher Umstand aber den A
stoss zu dieser Entwickelung giebt, das dürfte bis jetzt noch ga
unbekannt sein.

Nach den bisherigen Beobachtungen können wir für d
Cervixsarcom eine vorausgegangene Erkrankung des Uterus, ei
Entzündung oder Lageveränderung, ebenso ausschliessen. w
auch ein Trauma oder eine örtliche Reizung dauernder Art. I
Gegentheil ist es eine auffällige Thatsache, dass von 11 Fraue
über welche wir genauere Berichte haben, 5 nicht geboren ha
ten, und dass auch die übrigen 6 im Durchschnitt nur $2\frac{1}{2}$ G
burten incl. der Aborte durchgemacht hatten**). Am ehest
könnte uns noch das Alter der Kranken einen Fingerzeig gebe

*) Es sind bisher etwa ein Dutzend Fälle von primärem traubigem S
com bei kleinen Mädchen beschrieben und von Schuchardt[15] u
Kolisko[16] zusammengestellt worden. Von diesen ist der Fall v
Demme[17] sicher congenital, von den anderen kann man es mit gros
Wahrscheinlichkeit vermuthen. Der erste, der diese Vermuthung a
sprach, war Ahlfeld[18]). Er erinnerte an die Dohrn'sche Entdeckun
wonach in der Regel in der 18. und 19. Woche der fötalen Entwicl
lung auch normaler Weise eine starke Papillarwucherung begin
welche in der Mitte der Scheide am stärksten ist und nach oben si
bis auf den Scheidentheil und den unteren Abschnitt der Cervix, na
unten bis zum Scheitel des Sinus urogenitalis fortsetzt.

**) Winckel[19] berechnet als Durchschnittszahl der vorausgegangenen G
burten bei Frauen mit Uteruskrebs 5, 6 Geburten, also mehr als d
Doppelte.

Von den 11 Kranken standen 5 im Alter von 17 bis 19½ Jahren, also der Pubertätsperiode nahe, 3 andrerseits im klimakterischen Alter von 45, bez. 47 und 53 Jahren, 3 endlich im Alter von 31, 35 und 36 Jahren, also auch der Menopause zeitlich nahe gerückt. Demnach scheint die Neubildung die Pubertäts- und die klimakterische Zeit zu bevorzugen, die Blüthezeit des weiblichen Geschlechtslebens dagegen zu verschonen. Wir werden dadurch zu der Vorstellung gedrängt, dass gewisse mit Circulationsstörungen einhergehende Bildungs-, beziehungsweise Rückbildungsvorgänge, wie wir sie wohl für die Pubertäts- wie für die klimakterische Zeit als gegeben voraussetzen können, in Zusammenhang mit der Geschwulstentwickelung stehen. Doch bleibt damit die Aetiologie dieses Sarcoms ebenso unklar, wie die der meisten Geschwülste überhaupt.

Ueber die klinischen Symptome, welche das traubige Cervixsarcom macht, kann ich mich nach dem, was wir über die Art der Geschwulst, den Ort ihrer Entstehung, die Verbreitungsweise derselben erfahren haben, kurz fassen, zumal die Krankheitsbeschwerden nichts für diese Geschwulst Charakteristisches darbieten. So lange die Neubildung klein ist, decken sich die Symptome mit denen, die wir bei den gewöhnlichen Schleimpolypen des Uterus kennen. Es zeigt sich eine vermehrte Absonderung wässriger, schleimiger oder eitriger Art; die Menstruation wird stärker und verlängert; es treten unregelmässige Blutungen auf, welche ihren Grund in der morschen Consistenz der Neubildung einerseits und in dem Blutreichthum andrerseits haben. Diese Blutungen finden vorzugsweise bei Berührungen, z. B. beim Coitus, statt. Sie wirken dann besonders auffällig, wenn sich die Krankheit erst jenseits der Menopause entwickelt.

Wird die Geschwulst grösser, so dass sie die Scheide mehr oder weniger erfüllt, so macht sich das Volumen der Neubildung geltend. Die Zerrung an der Portio bewirkt das lästige Gefühl des Drängens nach unten. Schliesslich tritt die rasch wachsende Geschwulst zur Vulva heraus oder wird doch wenigstens zeitweise herausgepresst. Durch Druck auf die Blase und die Urethra wird das Uriniren erschwert und schmerzhaft, bei einer gewissen Grösse der Geschwulst kann es, wie in dem Fall von Winkler, zu Retentio urinae kommen. Durch Druck auf

die Beckennerven entstehen Kreuzschmerzen, durch Compressio
des Mastdarms Störungen beim Stuhlgang. Alle diese Beschwe
den werden entsprechend gesteigert, sobald das parauterine Ge
webe in das Bereich der Neubildung hineingezogen wird, wo
durch sich umfängliche Geschwülste im kleinen Becken entwickel
können, welche — wie Winkler beobachtete — den Uterus
körper verlagern, in die Höhe heben.

Dazu kommen noch diejenigen Erscheinungen, welche durc
den Zerfall der Geschwulst bedingt sind. Der Ausfluss wi
massiger, wird eitrig, schliesslich jauchig. Die Blutungen we
den heftig und hartnäckig. Die Kranken werden anämisc
magern ab. Bei längerem Bestande bildet sich eine deutlic
Geschwulstkachexie aus. Die Patienten gehen marantisch z
Grunde, oder es kommt zum Durchbruch der jauchig zerfallen
Neubildung mit nachfolgendem Tod an Peritonitis.

Die Prognose des traubigen Cervixsarcoms ist nach d
bisherigen Erfahrungen eine sehr traurige, insofern es noch
keinem Falle gelungen ist, die Geschwulst auszurotten und d
Leben des Kranken zu erhalten. Dennoch haben wir, wenn w
uns die einzelnen Krankengeschichten sorgfältig durchsehen, ke
Recht, die Geschwulst zu den ganz besonders malignen zu rec
nen. Das ergiebt sich schon aus der verhältnissmässig lang
Krankheitsdauer. Das traubige Sarcom gehört zwar zu den ras
wachsenden Geschwülsten. Denn, trägt man die Neubildung
ihrer Basis ab, so bildet sie sich in wenigen Monaten wied
zu derselben Grösse aus, die sie bei der Exstirpation zeig
Aber dieses Wachsthum ist nur in der vaginalen Richtung
rasch, viel langsamer erfolgt, wie wir bereits hervorgehob
haben, die Verbreitung der Neubildung über das Nachbargewe
die regionäre Infection, noch langsamer die Verbreitung in
Tiefe. Wenn wir die Gesammtdauer der Erkrankung v
gleichen mit der des Uteruskrebses, für welche man eine Dur
schnittszeit von $1\frac{1}{2}$—2 Jahren berechnet, so kann man von ein
schnellen Ablauf der Krankheit beim traubigen Cervixsarc
nicht sprechen. Unter den 11 genauer beschriebenen Fällen
trug die kürzeste Zeit, in welcher die Krankheit zum To
führte, $\frac{3}{4}$ Jahre, und zwar in dem Fall von Winkler. Aus
ganzen Beschreibung dieses Falles geht hervor, dass es sich h

um ein ganz aussergewöhnlich üppiges Wachsthum gehandelt hat. Am längsten ist die Krankheitsdauer in meinem Falle: die Patientin erkrankte vor $3\frac{3}{4}$ Jahren und lebt noch heute (5. Februar 1892) mit ihrem Recidiv. Im Durchschnitt dürfte die Krankheit ungefähr in derselben Zeit zum Tode führen wie das Carcinoma uteri, d. h. in $1\frac{1}{2}$ bis 2 Jahren. Danach darf man also das traubige Sarcom nicht zu den bösartigsten Neubildungen zählen, und wir müssen also die Ursachen der bisherigen schlechten therapeutischen Erfolge weniger in dem Wesen der Krankheit selbst suchen, als vielmehr in der Unvollkommenheit der therapeutischen Maassnahmen. In der That zeigt uns ein Blick auf die vorstehende Tabelle, dass fast in allen Fällen im Beginn der Erkrankung die Operationen unvollkommene waren. Die meisten Autoren begnügten sich zunächst mit der einfachen Abtragung der Geschwulst durch Messer, Scheere oder scharfen Löffel an ihrer Basis und fügten allenfalls eine Verschorfung der zurückbleibenden Wundfläche durch das Glüheisen hinzu. Oder es wurde eine regelrechte Amputation entweder der erkrankten Muttermundslippe oder der ganzen Portio vorgenommen. Erst später, nachdem der weitere Verlauf die Bösartigkeit des Leidens erwiesen, nachdem wieder und wieder Recidive eingetreten, wurden — wenigstens in einigen Fällen — radicalere Operationen unternommen, nunmehr zu spät, um Dauerheilung zu ermöglichen. Die Totalexstirpation des Uterus wurde in 3 Fällen unternommen, in den beiden Fällen von Spiegelberg und in einem Falle, die hohe Amputation der Portio von Schröder 1mal, in dem Falle von Kunitz, aber in keinem Falle wurde Heilung erzielt. Eine Patientin starb an den Folgen der Freund'schen Totalexstirpation (der 1. Fall von Spiegelberg), die andern genasen von der Operation, aber erkrankten am Recidiv, weil die radicale Operation zu spät ausgeführt worden. In dem 2. Falle Spiegelberg's wurde 1 Jahr, in einem Falle 29 Monate nach dem Beginn der Erkrankung, die Totalexstirpation des Uterus vorgenommen. Das Auftreten von Recidiven kann uns daher nicht in Erstaunen setzen.

Der Grund, warum immer zu spät operirt wurde, liegt also hier, wie bei allen bösartigen Neubildungen, in der zu späten Diagnosenstellung. In der Regel wurde die Malignität der Ge-

schwulst erst aus den Recidiven erkannt. Eine primäre, früh
zeitige Diagnose der sarcomatösen Natur der Neubildungen wurd
in Folge der durch das seltene Vorkommen bedingten mange
haften Kenntniss von der Natur des traubigen Cervixsarcoms i
keinem Falle gestellt. So war es auch in meinem Falle, un
es gab mir dies die Veranlassung, diese eigenthümliche G
schwulst näher zu studiren und durch Hinweis auf dieselbe d
frühzeitige Erkenntniss dieses Sarcoms zu fördern.

Die Diagnose eines weit vorgeschrittenen Cervixsarcon
dürfte keine Schwierigkeiten darbieten. Die eigenthümliche tra
bige Gestalt desselben lässt eine Verwechslung mit andern Z
ständen kaum zu. Ein Blumenkohlcarcinom der Portio trä
papilläre Bildungen von sehr viel kleinerer und derberer B
schaffenheit, als das traubige Sarcom mit seinen grösseren u
weichen lappigen Hervorragungen. Und eine wirkliche Traube
mole kann nur bei sehr oberflächlicher Untersuchung des ei
zelnen Falles differential-diagnostisch in Betracht kommen.

Schwierigkeiten dagegen macht die frühzeitige Diagno
Wir haben gesehen, dass die ersten Wucherungen in der Re
für gutartig gehalten wurden. Dieselben haben in der Tl
zunächst eine gewisse Aehnlichkeit mit gewöhnlich
Schleimpolypen. Doch unterscheiden sie sich v
diesen schon makroskopisch durch ihre weiche morsc
Consistenz. Sicher gestellt wird die Diagnose dur
die mikroskopische Untersuchung, welche in allen v
dächtigen Fällen vorgenommen werden sollte, wel
hier ebenso erforderlich ist, wie die genaue mikroskopische
trachtung bei einer suspecten „Erosion“ der Portio. Bei ein
gutartigen Schleimpolypen der Cervix finden wir normales Bin
gewebe, in welches gewucherte und cystisch dilatirte Drü
mit ihrem charakteristischen hohen Epithel eingelagert sind,
einem sarcomatösen Polypen dagegen finden wir die mannich
tigen charakteristischen Structurelemente, welche ich oben a
führlich geschildert habe.

Die Therapie des traubigen Cervixsarcoms ergiebt s
mit Nothwendigkeit aus dem bisher Gesagten. Nur eine ra
cale und frühzeitige Operation vermag die Geschwulst daue
auszurotten. Und ich glaube, dass hierbei die Chancen ke

chlechten sind. Wir haben gesehen, dass der Ort der ersten Entwickelung des traubigen Cervixsarcoms die Cervicalschleimhaut in der Gegend des äusseren Muttermundes ist, dass die egionäre Verbreitung der Geschwulst eine langsame ist und dass egionäre Metastasen erst relativ spät auftreten. Es muss daher elingen, die Schnittführung so anzulegen, dass sie die Zone der tenten Erkrankung mit umgreift. Freilich ist der Weg von em äusseren Muttermund bis zum Scheidengewölbe nicht weit nd es kann daher die Nothwendigkeit der frühzeitigen Operation cht genug betont werden.

Was die Wahl der Operationsmethode anbelangt, so kann eines Erachtens nur die Totalexstirpation des ganzen terus in Betracht kommen, da, wie wir gesehen haben, die krankung eine ebenso grosse Neigung zeigt, nach dem Corpus fortzuschreiten, wie nach dem Scheidengewölbe. Der Schnitt Scheidengewölbe muss ebenso wie beim Carcinom mindestens m weit entfernt von dem makroskopisch als erkrankt erkennren Gewebe geführt werden. Erst dann kann man hoffen, die ne der latenten Erkrankung mit zu entfernen. Ich habe mich n dieser Thatsache durch genaue mikroskopische Untersuchung r Schnittflächen in meinem Falle überzeugt. Wir glaubten, ss die Exstirpation des Uterus überall im Gesunden ausgert worden sei. Dennoch entwickelte sich ein Recidiv in der heidenschleimhaut und zwar von der Stelle aus, welche demigen Theil entsprach, an dem die Schnittlinie der Geschwulstnze bis auf $\frac{1}{4}$ cm nahe gerückt war. Die mikroskopische Unsuchung zeigte, dass unter dem intacten und deshalb gesund cheinenden Vaginalepithel dieser Zone die ersten Anfänge der ubildung zu erkennen waren, während an allen übrigen Thei- — dort, wo ein 1 oder $1\frac{1}{2}$ cm breiter Saum stehen geblie- war — ebenso wie dort, wo der Uterus aus seinen Verbingen mit der Blase und den Parametrien ausgelöst war, überall males Gewebe sich fand.

Im Uebrigen gelten für das Sarcom dieselben Regeln wie das Carcinom. Die Grenzen der Heilbarkeit desselben durch Totalexstirpation und damit die Contraindication gegen diese eration sind gegeben durch ein Uebergreifen der Neubildung die Scheide, die Parametrien und die Blase. In diesen Fäl-

(Separatabdruck aus Virchow's Archiv für pathologische Anatomie und Physiologie und für klinische Medicin. 127. Band. 1892.)

Druck und Verlag von Georg Reimer in Berlin.

1.

2.



3.

4.

5.

6.

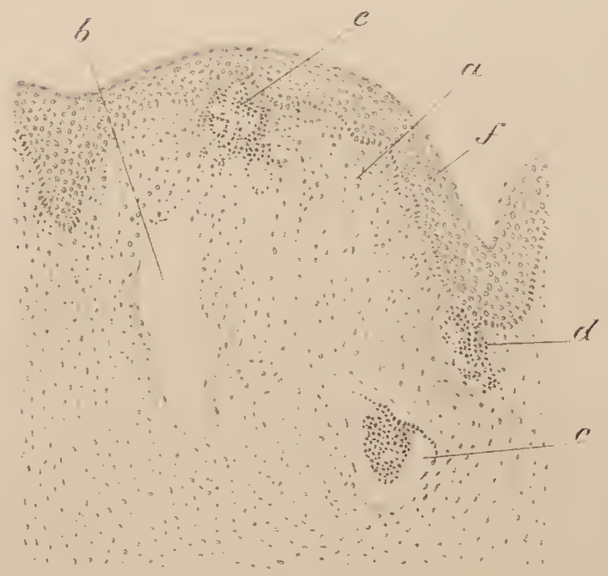

Lith. Schütze Lith. Inst. Berlin